

Nephroprotective Effectiveness Test of Coffee Fruit Extract (*Coffea arabica* L.) Against Histopathological Features and Inflammatory Markers in Gentamicin-Induced Mice

Uji Efektivitas Nefroprotektive Ekstrak Buah Kopi (*Coffea arabica* L.) Terhadap Gambaran Histopatologi dan Penanda Inflamsi Pada Tikus Yang Diinduksi Gentamisin

Anas Tasya Glori Br Ginting^a, Asyrun Alkhairi Lubis^{b,c*} Refi Ikhtiari^{b,c}

^a Bachelor of Clinical Pharmacy, Faculty of Health Sciences, Universitas Prima Indonesia, Medan, 20118, Indonesia

^b Department of Clinical Pharmacy, Faculty of Health Sciences, Universitas Prima Indonesia, Medan, 20118, Indonesia

^c PUII Phyto Degenerative & Lifestyle Medicine, Universitas Prima Indonesia.

*Corresponding Authors: asyrunalkhairilubis@unprimdn.ac.id

Abstract

Gentamicin is an aminoglycoside antibiotic widely used in the treatment of severe bacterial infections; however, its clinical application is limited due to nephrotoxic effects. Gentamicin-induced nephrotoxicity is closely associated with oxidative stress and inflammatory responses, which contribute to tubular damage and renal dysfunction. Coffee fruit (*Coffea arabica* L.) contains various bioactive compounds, including phenolics, flavonoids, and polyphenols, which exhibit antioxidant and anti-inflammatory activities and may provide renal protection. This study aimed to evaluate the nephroprotective effectiveness of coffee fruit extract against gentamicin-induced kidney injury in rats based on histopathological features and inflammatory markers. This experimental *in vivo* study used male Wistar rats divided into five groups: normal control, gentamicin control, and gentamicin combined with coffee fruit extract at doses of 100, 200, and 400 mg/kg body weight. Gentamicin was administered intraperitoneally to induce nephrotoxicity, while the extract was given orally for 14 days. Serum interleukin-6 (IL-6) levels were measured using enzyme-linked immunosorbent assay, and kidney tissues were examined histopathologically using hematoxylin–eosin staining. The results showed that gentamicin significantly increased serum IL-6 levels and caused moderate renal histopathological damage. Administration of coffee fruit extract significantly reduced IL-6 levels at doses of 200 and 400 mg/kg body weight ($p < 0.05$) and improved renal histopathological features in a dose-dependent manner, with the highest dose showing the most pronounced protective effect. In conclusion, coffee fruit extract demonstrates nephroprotective potential against gentamicin-induced renal injury by reducing inflammatory responses and improving kidney histopathology.

Keywords: Nephroprotection, Gentamicin-Induced Nephrotoxicity, Interleukin-6, Inflammation, Herbal Extract.

Abstrak

Gentamisin merupakan antibiotik golongan aminoglikosida yang banyak digunakan dalam pengobatan infeksi bakteri berat, namun penggunaannya dibatasi oleh efek nefrotoksik. Nefrotoksisitas gentamisin berkaitan erat dengan peningkatan stres oksidatif dan respons inflamasi yang berkontribusi terhadap kerusakan tubulus ginjal dan gangguan fungsi ginjal. Buah kopi (*Coffea arabica* L.) mengandung berbagai senyawa bioaktif, seperti fenolik, flavonoid, dan polifenol, yang memiliki aktivitas antioksidan dan antiinflamasi sehingga berpotensi memberikan efek perlindungan terhadap ginjal. Penelitian ini bertujuan untuk mengevaluasi efektivitas nefroprotektif ekstrak buah kopi terhadap kerusakan ginjal akibat induksi gentamisin berdasarkan gambaran histopatologi dan penanda inflamasi. Penelitian ini merupakan studi eksperimental *in vivo* menggunakan tikus Wistar jantan yang dibagi ke dalam lima kelompok, yaitu kontrol normal, kontrol gentamisin, serta kelompok perlakuan gentamisin yang dikombinasikan dengan ekstrak buah kopi dosis 100, 200, dan 400 mg/kgBB. Gentamisin diberikan secara intraperitoneal untuk menginduksi nefrotoksisitas, sedangkan ekstrak buah kopi diberikan secara oral selama 14 hari. Kadar interleukin-6 (IL-6) serum diukur menggunakan metode *enzyme-linked immunosorbent assay*, dan jaringan ginjal dianalisis secara histopatologi dengan pewarnaan hematoxilin–eosin. Hasil penelitian menunjukkan bahwa induksi gentamisin secara signifikan meningkatkan kadar IL-6 serum dan menyebabkan kerusakan histopatologi ginjal derajat sedang. Pemberian ekstrak buah kopi secara signifikan menurunkan kadar IL-6 pada dosis 200 dan 400 mg/kgBB ($p < 0,05$) serta memperbaiki gambaran histopatologi ginjal secara dosis-respon, dengan efek paling optimal pada dosis tertinggi.

Kata Kunci: Nefroproteksi, Nefrotoksisitas Gentamisin, Interleukin-6, Inflamasi, Ekstrak Herbal.



Copyright © 2020 The author(s). You are free to : **Share** (copy and redistribute the material in any medium or format) and **Adapt** (remix, transform, and build upon the material) under the following terms: **Attribution** – You must give appropriate credit, provide a link to the license, and indicate if changes were made. You may do so in any reasonable manner, but not in any way that suggests the licensor endorses you or your use; **NonCommercial** – You may not use the material for commercial purposes; **ShareAlike** – If you remix, transform, or build upon the material, you must distribute your contributions under the same license as the original. Content from this work may be used under the terms of the a [Creative Commons Attribution-NonCommercial-ShareAlike 4.0 International \(CC BY-NC-SA 4.0\) License](https://creativecommons.org/licenses/by-nc-sa/4.0/)

<https://doi.org/10.36490/journal-jps.com.v9i2.1354>

Article History:

Received: 14/01/2026,
Revised: 30/04/2026,
Accepted: 30/04/2026,
Available Online: 04/05/2026.

QR access this Article



Pendahuluan

Gangguan ginjal merupakan masalah kesehatan global yang terus meningkat dan berkontribusi signifikan terhadap morbiditas serta mortalitas. Ginjal berperan penting dalam mempertahankan homeostasis tubuh melalui pengaturan ekskresi sisa metabolisme, keseimbangan cairan dan elektrolit, serta regulasi asam-basa. Ketika fungsi ini terganggu, terjadi akumulasi zat toksik dalam tubuh yang dapat memicu berbagai komplikasi sistemik. Penyakit ginjal kronik (PGK) dilaporkan mempengaruhi sekitar 10% populasi dunia dan menempati salah satu penyebab kematian tertinggi secara global. Di Indonesia, prevalensi PGK menunjukkan tren peningkatan yang perlu mendapat perhatian serius, mengingat dampaknya terhadap kualitas hidup dan beban sistem kesehatan [1][2].

Salah satu faktor penting yang berkontribusi terhadap kerusakan ginjal adalah paparan obat-obatan nefrotoksik. Antibiotik golongan aminoglikosida, khususnya gentamisin, masih banyak digunakan dalam penatalaksanaan infeksi berat karena efektivitasnya yang tinggi. Namun, penggunaan gentamisin diketahui berisiko menimbulkan nefrotoksitas, terutama pada penggunaan dosis tinggi atau jangka panjang. Secara patofisiologis, gentamisin terakumulasi di sel tubulus proksimal ginjal dan memicu pembentukan spesies oksigen reaktif yang berlebihan, sehingga menyebabkan stres oksidatif, peroksidasi lipid, kerusakan DNA, serta aktivasi jalur inflamasi. Kondisi ini ditandai dengan perubahan histopatologi ginjal, termasuk degenerasi sel tubulus, nekrosis, dan infiltrasi sel inflamasi, yang pada akhirnya dapat memperburuk fungsi ginjal [3][4].

Upaya pencegahan kerusakan ginjal akibat obat nefrotoksik terus dikembangkan, salah satunya melalui pemanfaatan senyawa alami yang memiliki aktivitas antioksidan dan antiinflamasi. Bahan alam menjadi perhatian khusus karena relatif aman, mudah diperoleh, dan berpotensi digunakan sebagai terapi adjuvan. Buah kopi, khususnya kopi arabika (*Coffea arabica* L.), diketahui mengandung berbagai senyawa bioaktif seperti senyawa fenolik, flavonoid, polifenol, asam klorogenat, asam ferulat, dan asam kafeat. Senyawa-senyawa tersebut dilaporkan memiliki kemampuan menangkal radikal bebas, menghambat peroksidase lipid, serta menurunkan ekspresi mediator inflamasi, sehingga berpotensi memberikan efek protektif terhadap ginjal [5][6].

Beberapa penelitian eksperimental menunjukkan bahwa ekstrak biji kopi memiliki aktivitas antioksidan yang kuat serta mampu memperbaiki parameter fungsi ginjal dan gambaran histopatologi pada berbagai model kerusakan ginjal. Namun demikian, bukti ilmiah mengenai efek nefroprotektif ekstrak buah kopi, khususnya pada model nefrotoksitas yang diinduksi gentamisin, masih terbatas dan belum sepenuhnya konsisten. Selain itu, kajian yang secara khusus mengevaluasi perubahan histopatologi ginjal dan penanda inflamasi masih relatif jarang dilaporkan.

Berdasarkan latar belakang tersebut, penelitian ini dilakukan untuk mengevaluasi efektivitas nefroprotektif ekstrak buah kopi (*Coffea arabica* L.) terhadap kerusakan ginjal tikus yang diinduksi gentamisin, melalui analisis gambaran histopatologi ginjal dan kadar penanda inflamasi interleukin-6 (IL-6).

Metode Penelitian

Rancangan Penelitian

Penelitian ini merupakan eksperimen laboratorium berbasis in vivo, dengan menggunakan tikus putih (*Rattus norvegicus*) sebagai hewan uji utama dalam pelaksanaan dan pengamatan penelitian.

Peralatan dan Bahan Penelitian

Adapun alat-alat yang digunakan dalam penelitian ini meliputi: kandang tikus berbahan plastik berukuran 40x20x20 cm³ dengan tutup kawat, pipet tetes, sonde, spuit oral 1 cc dan 3 cc, spuit injeksi, alat bedah minor set, tabung untuk meletakkan organ ginjal, handscoon, kapas, alkohol, objek glass, *deck* glass, *tissue* cassette, *rotary microtome*, *waterbath*, *platening table*, *staining ract*, *staining jar*, kertas saring, histopat, paraffin dispenser, serta mikroskop.

Sementara itu, bahan kimia yang digunakan dalam penelitian ini meliputi gentamisin sulfat, ekstrak buah kopi (*Coffea arabica* L.), Na-CMC 0,5%, ketamin, larutan NaCl fisiologis 0,9%, alkohol 70%, serta kit ELISA IL-6 tikus. Bahan kimia lain yang digunakan untuk skринning fitokimia dan preparasi histopatologi meliputi etanol 96%, reagen Mayer dan Dragendroff, larutan FeCl₃, formalin buffer netral 10%, etanol bertingkat, xilena, paraffin, serta pewarna hematoksilin dan eosin.

Pembuatan Ekstrak

Sampel buah kopi arabika (*Coffea arabica* L.) terlebih dahulu dikeringkan dan dipisahkan buah dengan bijinya. Bagian buah digiling hingga diperoleh serbuk simplisia. Sebanyak 500 g serbuk simplisia kemudian dimasukkan ke dalam wadah tertutup dan ditambahkan etanol 96% sebanyak 5 L hingga seluruh serbuk terendam sempurna. Proses ekstraksi dilakukan dengan metode maserasi selama tiga hari, disertai pengadukan secara berkala setiap 24 jam. Setelah itu, maserat dipisahkan dari ampas melalui proses filtrasi, seluruh maserat yang diperoleh selanjutnya digabungkan dan diuapkan menggunakan rotary evaporator hingga diperoleh ekstrak kental.

Skrинning Fitokimia

Pengujian fitokimia dilakukan untuk mengidentifikasi kandungan metabolit sekunder pada ekstrak. Uji alkaloid dilakukan dengan memasukkan 1 mL ekstrak ke dalam tabung reaksi, kemudian ditambahkan 0,5 mL larutan HCl 2% dan dikocok hingga homogen. Selanjutnya, ditambahkan 2-3 tetes pereaksi Dragendroff. Terbentuknya endapan berwarna cokelat menunjukkan hasil positif.

Identifikasi flavonoid dilakukan dengan menambahkan 1 mL ekstrak ke dalam tabung reaksi, kemudian ditambahkan air panas secukupnya dan disaring. Sebanyak 5 mL filtrate yang diperoleh ditambahkan serbuk magnesium, diikuti dengan penambahan beberapa tetesan HCl pekat, kemudian dikocok. Perubahan warna menjadi merah, kuning, atau jingga mengindikasikan adanya senyawa flavonoid.

Uji saponin dilakukan menggunakan metode buih, dengan memasukkan 1 mL ekstrak ke dalam tabung reaksi dan menambahkan 2 mL air panas, kemudian dikocok kuat. Sampel dinyatakan positif mengandung saponin apabila terbentuk busa stabil yang tidak hilang setelah penambahan 1 mL HCl 2 N selama 30 detik.

Pengujian tannin dilakukan dengan menambahkan beberapa tetesan larutan FeCl₃ 5% ke dalam 1 mL ekstrak. Terbentuknya warna biru tua atau hitam kehijauan menunjukkan adanya senyawa tanin dalam ekstrak.

Uji triterpenoid dan steroid dilakukan dengan mencampurkan 1 mL ekstrak dengan 2 mL klorofom dalam tabung reaksi dan dikocok hingga terbentuknya dua lapisan. Lapisan klorofom kemudian diambil, ditetaskan pada plat tetes, dan dibiarkan mengering. Selanjutnya ditambahkan 5 tetes anhidrida asetat dan 3 tetes H₂SO₄ pekat. Terbentuknya warna merah, jingga, atau kuning menandakan adanya triterpenoid, sedangkan perubahan warna menjadi hijau menunjukkan keberadaan steroid dalam sampel [7].

Persiapan Hewan Coba

Hewan uji yang digunakan dalam penelitian ini adalah tikus putih (*Rattus norvegicus*) dengan kisaran berat badan 200-250 gram. Hewan uji berupa tikus diperoleh dari peternak hewan laboratorium terpercaya di wilayah Medan. Pemilihan tikus dengan kriteria tersebut dilakukan untuk menjamin keseragaman genetik, stabilitas respon biologis, serta kesesuaian penggunaannya dalam model nefrotoksisitas yang diinduksi

gentamisin. Seluruh hewan uji terlebih dahulu menjalani masa aklimatisasi selama satu minggu di lingkungan laboratorium dengan kondisi yang terkontrol, termasuk pengaturan siklus terang dan gelap, serta diberikan pakan dan air minum secara *ad libitum*. Selama periode tersebut, dilakukan pengamatan terhadap kondisi fisik hewan uji secara rutin.

Perlakuan Hewan Coba

Tikus uji dibagi secara acak ke dalam lima kelompok perlakuan, masing-masing terdiri dari enam ekor. Kelompok kontrol normal (K1) terdiri dari tikus yang tidak diberikan perlakuan apa pun. Kelompok kontrol negatif (K2) merupakan tikus yang diinduksi gentamisin untuk menimbulkan nefrotoksitas. Kelompok perlakuan terdiri dari tikus yang diinduksi gentamisin dan diberikan ekstrak buah kopi (*Coffea arabica* L.) dosis 100 mg/kgBB (K3), 200 mg/kgBB (K4), dan 400 mg/kgBB (K5).

Ekstrak kental buah kopi disuspensikan dalam larutan Na-CMC 0,5% dan diberikan secara oral satu kali sehari selama 14 hari pada kelompok K3, K4, dan K5. Induksi nefrotoksitas dilakukan pada kelompok K2, K3, K4, dan K5 dengan pemberian gentamisin dosis 100 mg/kgBB secara intraperitoneal. Pemberian ekstrak buah kopi secara oral pada kelompok perlakuan dilakukan dengan jeda waktu 1 jam setelah induksi gentamisin. Setelah seluruh perlakuan selesai, tikus dipuasakan semalaman dan kemudian dieutanasia setelah anestesi menggunakan ketamin dosis 100 mg/kgBB. Pengambilan darah dilakukan melalui fungsi jantung dan dimasukkan ke dalam tabung pemisah serum. Ginjal diambil secara aseptik untuk pemeriksaan histopatologi. Penelitian ini telah memperoleh persetujuan etik dari Komite Etik Penelitian Kesehatan (KEPK) Universitas Prima Indonesia dengan nomor persetujuan etik: 097/KEPK/UNPRI/IV/2026. Seluruh prosedur yang melibatkan hewan uji dilakukan sesuai dengan prinsip kesejahteraan hewan yang berlaku.

Pemeriksaan Kadar Interleukin-6 (IL-6)

Pengukuran kadar interleukin-6 (IL-6) serum dilakukan menggunakan metode *enzyme-linked immunosorbent assay* (ELISA) sandwich sesuai dengan protokol pabrikan. Sampel serum dan larutan standar IL-6 dimasukkan ke dalam sumur mikrotplate yang telah dilapisi antibody spesifik terhadap IL-6, diikuti dengan tahap inkubasi dan pencucian. Selanjutnya ditambahkan antibody deteksi berkonjugasi enzim dan substrat kromogenik. Reaksi dihentikan menggunakan larutan penghenti dan absorbansi diukur pada panjang gelombang 450 nm menggunakan *microplate reader*. Kadar IL-6 serum dihitung berdasarkan kurva standar dan dinyatakan dalam satuan pg/mL.

Pengamatan Histopatologi

Untuk pemeriksaan histopatologi, ginjal difiksasi dalam formalin buffer netral 10% selama 24 jam, kemudian diproses secara histologis melalui tahap dehidrasi menggunakan etanol bertingkat, klarifikasi dengan xilena, dan penanaman dalam parafin. Jaringan dipotong setebal 4 μ m menggunakan mikrotom dan diwarnai dengan hematoksin-eosin (H&E). Preparat diamati menggunakan mikroskop cahaya dengan perbesaran 400 \times untuk menilai adanya perubahan histopatologi berupa dilatasi tubulus, nekrosis sel tubular, infiltrasi sel inflamasi, kongesti vaskular, dan degenerasi glomerulus. Tingkat kerusakan ginjal dinilai menggunakan sistem skoring semi-kuantitatif, yaitu (-) tidak ada kerusakan, (+) kerusakan <25 %, (++) kerusakan 25-50%, dan (+++) kerusakan >50% [8].

Analisis Data

Analisis data dilakukan menggunakan perangkat lunak GraphPad Prism. Data disajikan dalam bentuk rerata \pm *standard error of the mean* (SEM). Analisis statistik dilakukan menggunakan uji ANOVA satu arah yang dilanjutkan dengan uji *post hoc* Tukey. Sementara itu, data skor histopatologi yang bersifat ordinal disajikan dalam bentuk median dan interquartile range (IQR), serta dianalisis menggunakan uji Kruskal-Wallis yang dilanjutkan dengan uji Dunn sebagai uji lanjut. Nilai $p < 0,05$ dianggap menunjukkan perbedaan yang bermakna secara statistik.

Hasil dan Pembahasan

Hasil Determinasi

Hasil identifikasi botani sampel buah kopi arabika yang dilakukan di Herbarium Medanese (MEDA), Fakultas Matematika dan Ilmu Pengetahuan Alam, Universitas Sumatera Utara, menunjukkan bahwa

bagian tanaman yang digunakan sebagai bahan penelitian adalah buah kopi. Berdasarkan hasil determinasi, sampel tersebut terkonfirmasi sebagai spesies *Coffea arabica* L.. Secara taksonomi, tanaman ini termasuk dalam *Kingdom Plantae*, *Divisi Spermatophyta*, *Kelas Dicotyledoneae*, *Ordo Rubiales*, *Famili Rubiaceae*, *Genus Coffea* dan *Spesies Coffea arabica* L., dengan nama lokal Kopi.

Karakteristik Ekstrak

Ekstrak buah kopi (*Coffea arabica* L.) yang diperoleh berupa ekstrak kental berwarna coklat kehitaman dengan aroma khas kopi. Ekstrak tersebut dihasilkan melalui proses maserasi menggunakan pelarut etanol 96% dengan jumlah ekstrak kental yang diperoleh sebesar 143 g dan rendamen sebesar 28,6%, sebagaimana disajikan pada Tabel 1.

Tabel 1. Hasil Rendamen Buah Kopi Arabika (*Coffea arabica* L.)

Sampel	Berat Simplisia	Berat Ekstrak	%Rendamen
Buah Kopi Arabika (<i>Coffea arabica</i> L.)	500 gram	143 gram	28,6%

Hasil ekstraksi menunjukkan bahwa metode maserasi dengan pelarut yang digunakan mampu mengekstraksi komponen kimia dalam jumlah relatif tinggi. Karakteristik fisik ekstrak tersebut mengindikasikan keberadaan senyawa metabolit sekunder yang bersifat polar hingga semi-polar, seperti senyawa fenolik dan flavonoid, yang diketahui berperan dalam aktivitas biologis [5].

Skrining Fitokimia

Hasil skrining fitokimia ekstrak buah kopi arabika (*Coffea arabica* L.) menunjukkan adanya kandungan flavonoid, fenolik, polifenol, alkaloid, saponin, tannin dan triterpenoid steroid. Hasil lengkap skrining fitokimia disajikan pada Tabel 2.

Tabel 2. Hasil skrining fitokimia ekstrak buah kopi

Metabolit Sekunder	Pereaksi	Hasil	Keterangan
Alkaloid	Dragendroff	+	Terbentuknya endapan coklat
Flavonoid	Serbuk Mg + HCl pekat	+	Terjadi perubahan warna merah
Saponin	Uji buih (metode Froth)	+	Busa stabil tidak hilang selama 30 detik
Tanin	FeCl ₃ 5%	+	Terbentuk warna hijau kehitaman
Fenol	FeCl ₃	+	Terjadi perubahan warna gelap
Triterpenoid/Steroid	Liebermann-Burchard	+	Terbentuk cincin coklat

Keterangan: Keterangan (+) menunjukkan hasil positif

Keberadaan senyawa-senyawa tersebut menunjukkan bahwa metode ekstraksi yang digunakan mampu mengekstraksi dan mempertahankan komponen bioaktif dalam ekstrak. Senyawa metabolit sekunder yang teridentifikasi berpotensi dalam aktivitas biologis melalui mekanisme antioksidan dan modulasi respons inflamasi, sehingga dapat mendukung perubahan kadar IL-6 serta perbaikan gambaran histopatologi yang diamati.

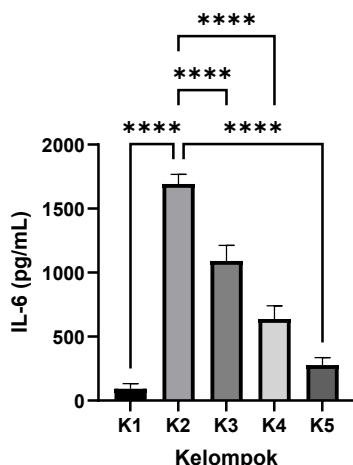
Kadar IL-6 Serum Darah Tikus

Kadar IL-6 digunakan sebagai parameter untuk menilai respons inflamasi pada tikus setelah induksi gentamisin dan pemberian ekstrak buah kopi (*Coffea arabica* L.). Hasil pengukuran kadar IL-6 pada masing-masing kelompok perlakuan disajikan pada Tabel 3 dan Gambar 1.

Tabel 3. Kadar IL-6 serum darah tikus

Kelompok	Perlakuan	Kadar IL-6 (pg/mL) (Mean ± SEM)
K1	Kontrol normal	92,80 ± 16,34
K2	Kontrol gentamisin	1693,13 ± 30,16
K3	Ekstrak buah kopi 100 mg/kgBB	1090,80 ± 49,99
K4	Ekstrak buah kopi 200 mg/kgBB	637,13 ± 42,44
K5	Ekstrak buah kopi 400 mg/kgBB	277,47 ± 23,74

Keterangan: Data disajikan sebagai rerata ± SEM (n=6). Analisis statistik dilakukan menggunakan ANOVA satu arah yang dilanjutkan dengan uji *post hoc* Tukey.



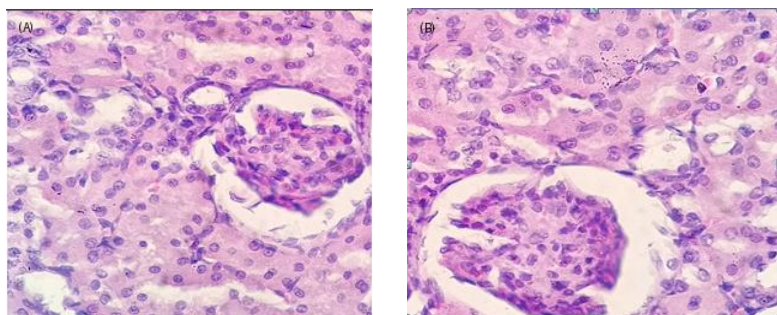
Gambar 1. Kadar IL-6 serum darah tikus

Keterangan: Kadar IL-6 serum darah tikus setelah induksi gentamisin dan pemberian ekstrak buah kopi (*Coffea arabica L.*). Data disajikan sebagai rerata \pm SEM (n=6). Bintang yang berbeda di atas batang menunjukkan perbedaan yang bermakna secara statistik ($p < 0,05$) berdasarkan uji ANOVA satu arah yang dilanjutkan dengan uji *post hoc* Tukey.

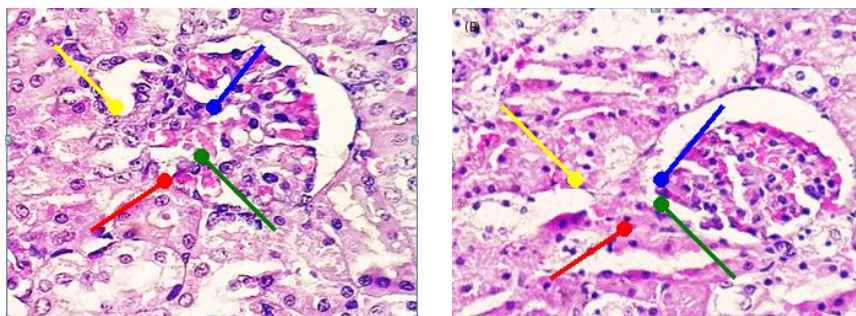
Data kadar IL-6 pada seluruh kelompok perlakuan berdistribusi normal berdasarkan uji Shapiro-Wilk ($p > 0,05$), sehingga memenuhi syarat untuk di analisis menggunakan uji parametrik. Analisis One-Way-Anova menunjukkan adanya perbedaan kadar IL-6 yang bermakna antar kelompok perlakuan ($p < 0,0001$), di mana kelompok tikus yang diinduksi gentamisin memiliki kadar IL-6 tertinggi. Pemberian ekstrak buah kopi (*Coffea arabica L.*) pada dosis 100, 200, dan 400 mg/kgBB secara signifikan menurunkan kadar IL-6 dibandingkan kelompok gentamisin, dengan penurunan yang terjadi secara bertahap seiring peningkatan dosis. Penurunan kadar IL-6 terjadi secara bertahap seiring dengan peningkatan dosis ekstrak buah kopi, dengan kadar IL-6 terendah ditemukan pada kelompok dosis 400 mg/kgBB. Hasil ini menunjukkan bahwa ekstrak buah kopi memiliki efek penurunan inflamasi yang bersifat dosis-respon pada tikus yang diinduksi gentamisin.

Hasil Histologi Ginjal Tikus

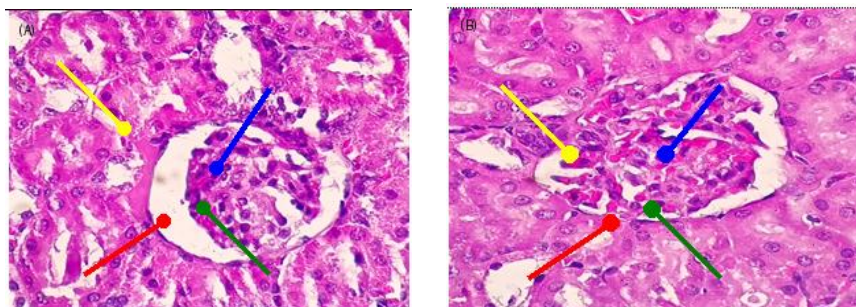
Preparat jaringan ginjal yang digunakan untuk analisis histopatologi terlebih dahulu diwarnai menggunakan metode Hematoksilin-Eosin (HE). Selanjutnya, sediaan diamati dengan mikroskop cahaya pada perbesaran 400x untuk mengevaluasi perubahan morfologi dan menilai derajat kerusakan jaringan ginjal yang terjadi akibat perlakuan yang diberikan kepada hewan uji.



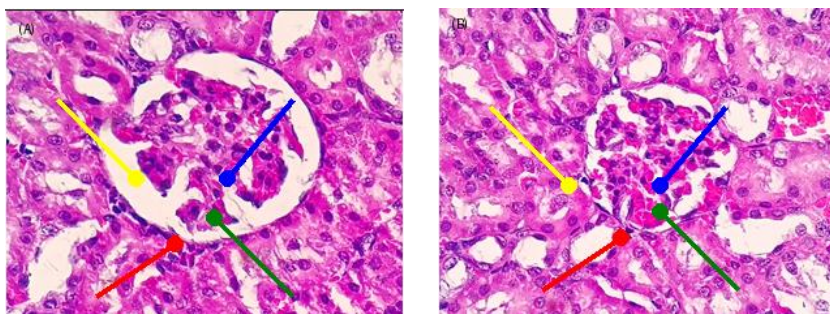
Gambar 2. Histopatologi ginjal tikus kelompok normal yang tidak mendapatkan perlakuan apapun. A: ginjal kanan, B: ginjal kiri



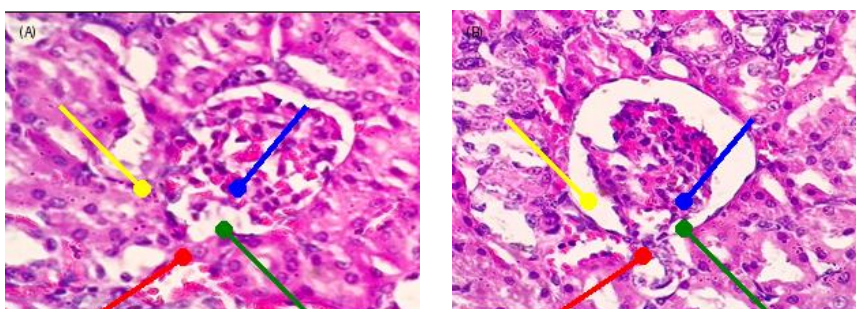
Gambar 3. Histopatologi ginjal tikus kelompok kontrol negatif dengan pemberian gentamisin dosis 100 mg/kgBB (K2). Tampak degenerasi sel tubulus (panah kuning), infiltrasi sel radang (panah biru), nekrosis (panah merah), glomerulus (panah hijau).



Gambar 4. Histopatologi ginjal tikus kelompok kontrol perlakuan 1 pemberian dosis gentamisin 100 mg/kgBB dengan ekstrak buah kopi (*Coffea arabica* L.) 100 mg/kgBB. Tampak degenerasi sel tubulus (panah kuning), infiltrasi sel radang (panah biru), nekrosis (panah merah), glomerulus (panah hijau).



Gambar 5. Histopatologi ginjal tikus kelompok kontrol perlakuan 2 pemberian dosis gentamisin 100 mg/kgBB dengan ekstrak buah kopi (*Coffea arabica* L.) 200 mg/kgBB. Tampak degenerasi sel tubulus (panah kuning), infiltrasi sel radang (panah biru), nekrosis (panah merah), glomerulus (panah hijau).



Gambar 6. Histopatologi ginjal tikus kelompok kontrol 3 pemberian dosis gentamisin 100 mg/kgBB dengan ekstrak buah kopi (*Coffea arabica* L.) 400 mg/kgBB. Tampak degenerasi sel tubulus (panah kuning), infiltrasi sel radang (panah biru), nekrosis (panah merah), glomerulus (panah hijau).

Tabel 4. Hasil skor gambaran histopatologi ginjal tiap kelompok

Kelompok	Skor Kerusakan					
	Degenerasi		Nekrosis		Infiltrasi radang	
	Kanan	Kiri	Kanan	Kiri	Kanan	Kiri
K1	0	0	0	0	0	0
K2	2(25-50%)	2(25-50%)	2(25-50%)	2(25-50%)	2(25-50%)	2(25-50%)
K3	1(<25%)	1(<25%)	1(<25%)	1(<25%)	1(<25%)	1(<25%)
K4	1(<25%)	1(<25%)	1(<25%)	1(<25%)	1(<25%)	1(<25%)
K5	1(<25%)	1(<25%)	1(<25%)	1(<25%)	1(<25%)	1(<25%)

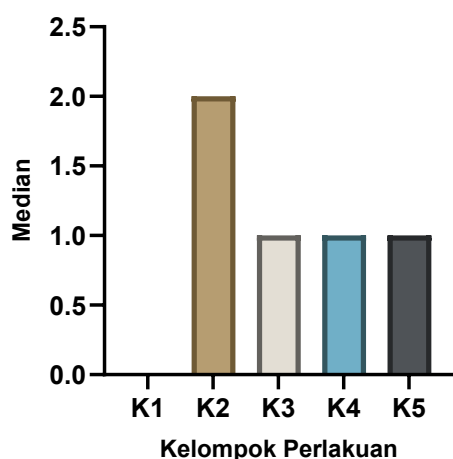
Berdasarkan data skor histopatologi ginjal pada Tabel 4, selanjutnya dilakukan analisis statistik menggunakan uji Kruskal-Wallis untuk mengetahui perbedaan antar kelompok, yang dilanjutkan dengan uji Dunn sebagai uji lanjut. Hasil analisis menunjukkan bahwa terdapat perbedaan yang signifikan antar kelompok ($p < 0,0001$).

Tabel 5. Hasil analisis skor histopatologi ginjal

Kelompok	n	Median (IQR)	Notasi
K1	6	0 (0-0)	a
K2	6	2 (2-2)	b
K3	6	1 (1-1)	c
K4	6	1 (1-1)	c
K5	6	1 (1-1)	c

Keterangan: Data disajikan dalam bentuk median dan interquartile range (IQR). Analisis statistik menggunakan uji Kruskal-Wallis yang dilanjutkan dengan uji post hoc Dunn. Huruf yang berbeda menunjukkan perbedaan yang signifikan ($p < 0,05$).

Uji lanjut Dunn menunjukkan bahwa seluruh kelompok perlakuan (K2, K3, K4, dan K5) berbeda signifikan dibandingkan dengan kelompok kontrol (K1) ($p < 0,05$). Kelompok K2 menunjukkan median skor kerusakan tertinggi dibandingkan kelompok lain. Sementara itu, kelompok perlakuan (K3, K4, dan K5) menunjukkan penurunan skor kerusakan secara signifikan dibandingkan K2, meskipun belum mencapai kondisi normal seperti kelompok K1.

**Gambar 7.** Grafik skor histopatologi ginjal antar kelompok (box plot)

Keterangan: Grafik menunjukkan median skor kerusakan histopatologi ginjal pada masing-masing kelompok, dengan kelompok K2 memiliki tingkat kerusakan tertinggi dibandingkan kelompok lainnya.

Berdasarkan skor gambaran histopatologi ginjal pada Tabel 4, kelompok kontrol normal (K1) menunjukkan skor 0 pada seluruh parameter, baik degenerasi sel, nekrosis, maupun infiltrasi sel radang. Hal ini menandakan bahwa seluruh struktur ginjal berada dalam kondisi normal tanpa adanya perubahan patologis. Kelompok K2 memperlihatkan skor kerusakan tertinggi, yaitu 2 (25-50%) pada seluruh parameter dan pada kedua ginjal. Peningkatan skor ini menunjukkan terjadinya kerusakan jaringan ginjal derajat

sedang, yang ditandai oleh adanya degenerasi sel tubulus, nekrosis, serta inflamasi sel radang. Kondisi tersebut mencerminkan respons nefrotoksik akibat perlakuan yang diberikan.

Sementara itu, kelompok K3, K4, dan K5 menunjukkan skor kerusakan yang lebih rendah, yaitu 1 (<25%). Temuan ini mengindikasikan bahwa perubahan histopatologi yang terjadi bersifat ringan dan tidak menyebar luas. Dibandingkan dengan kelompok K2, kelompok-kelompok ini memperlihatkan perbaikan gambaran histopatologi ginjal, yang mengarah pada adanya efek protektif jaringan ginjal.

Skor kerusakan yang relatif seragam antara ginjal kanan dan kiri pada setiap kelompok menunjukkan bahwa efek perlakuan memengaruhi kedua ginjal secara sistemik. Secara keseluruhan, hasil ini menunjukkan adanya perbedaan derajat kerusakan ginjal antar kelompok perlakuan, dengan tingkat kerusakan paling tinggi pada kelompok K2 dan lebih rendah pada kelompok yang mendapat perlakuan lanjutan.

Pembahasan

Pemberian ekstrak buah kopi (*Coffea arabica* L.) pada tikus yang diinduksi gentamisin dalam penelitian ini menunjukkan adanya efek nefroprotektif yang ditandai dengan penurunan kadar interleukin-6 (IL-6) serum serta perbaikan gambaran histopatologi ginjal secara dosis-respons. Temuan ini mengindikasikan bahwa ekstrak buah kopi berperan dalam memodulasi respon inflamasi yang terjadi akibat paparan agen nefrotoksik.

IL-6 merupakan salah satu sitokin proinflamasi yang berperan penting dalam proses inflamasi ginjal. Peningkatan kadar IL-6 pada kondisi nefrotoksitas, seperti yang diinduksi oleh gentamisin, berkontribusi terhadap aktivitas dan rekrutmen sel-sel inflamasi ke jaringan ginjal, khususnya pada area tubulus. Proses ini dapat memicu pelepasan mediator sitotoksik yang memperparah kerusakan sel, sehingga menyebabkan perubahan struktural berupa degenerasi sel tubulus, infiltrasi sel radang, dan nekrosis. Hal tersebut sejalan dengan hasil penelitian ini, di mana kelompok kontrol gentamisin menunjukkan kadar IL-6 yang tinggi disertai dengan derajat kerusakan histopatologi yang lebih berat.

Sebaliknya, penurunan kadar IL-6 yang signifikan pada kelompok perlakuan menunjukkan adanya penekanan respons inflamasi. Secara patofisiologis, kondisi ini dapat menghambat proses infiltrasi sel inflamasi ke jaringan ginjal serta mengurangi pelepasan mediator yang bersifat merusak sel. Dampaknya, kerusakan struktural jaringan ginjal dapat diminimalkan, yang tercermin dari perbaikan gambaran histopatologi berupa penurunan derajat degenerasi, nekrosis, dan infiltrasi sel radang pada kelompok yang mendapatkan ekstrak buah kopi. Dengan demikian, hubungan antara penurunan IL-6 dan perbaikan histopatologi dalam penelitian ini menunjukkan keterkaitan yang konsisten antara modulasi inflamasi dan perlindungan jaringan ginjal.

Berbagai penelitian sebelumnya melaporkan bahwa senyawa bioaktif dalam kopi, seperti fenolik dan flavonoid, memiliki aktivitas biologis yang dapat memengaruhi respons inflamasi. Selain itu, beberapa studi juga mengaitkan senyawa tersebut dengan aktivitas antioksidan. Namun demikian, dalam penelitian ini tidak dilakukan pengukuran parameter stress oksidatif, seperti malondialdehid (MDA), superoxide dismutase (SOD), maupun glutathione (GSH). Oleh karena itu, keterlibatan mekanisme antioksidan dalam efek nefroprotektif yang diamati belum dapat dibuktikan secara langsung dan masih memerlukan konfirmasi melalui penelitian lanjutan. [9][10].

Temuan ini juga sejalan dengan berbagai laporan dalam lima tahun terakhir yang menyatakan bahwa senyawa fitokimia dari tanaman lokal memiliki potensi nefroprotektif melalui mekanisme antioksidan dan antiinflamasi. Beberapa penelitian menunjukkan bahwa pemberian ekstrak tanaman herbal tertentu pada model nefrotoksitas gentamisin mampu menurunkan parameter inflamasi serta memperbaiki struktur histologi ginjal, yang ditandai dengan perbaikan arsitektur tubulus ginjal dan berkurangnya infiltrasi sel inflamasi [11][12]. Hasil tersebut mendukung temuan penelitian ini, di mana tikus yang menerima ekstrak buah kopi menunjukkan perbaikan histopatologi ginjal dibandingkan kelompok yang hanya diinduksi gentamisin.

Penelitian lain juga melaporkan bahwa ekstrak metanol kopi hijau memiliki aktivitas antioksidan yang kuat, yang tercermin dari perbaikan berbagai parameter biokimia yang mengalami gangguan akibat induksi toksik. Aktivitas ini berkaitan dengan kandungan asam klorogenat sebagai senyawa bioaktif utama, yang dilaporkan mampu menurunkan stress oksidatif dan memberikan perlindungan seluler. Selain berperan dalam regulasi metabolisme lipid dan glukosa, asam klorogenat juga dilaporkan memiliki aktivitas hepatoprotektif yang berhubungan dengan sifat antioksidannya. [9][13][14]. Dengan demikian, efek

nefroprotektif yang diamati dalam penelitian ini kemungkinan besar dimediasi oleh aktivitas antioksidan senyawa bioaktif yang terkandung dalam ekstrak buah kopi.

Secara klinis, hasil penelitian ini memberikan dasar ilmiah awal bagi pengembangan pendekatan adjuva berbasis antioksidan nabati untuk meminimalkan risiko nefrotoksisitas gentamisin, mengingat antibiotik aminoglikosida ini masih digunakan secara luas dalam praktik pelayanan kesehatan di Indonesia. Penurunan IL-6 dan perbaikan histopatologi ginjal yang diperoleh pada penelitian ini menunjukkan potensi ekstrak buah kopi sebagai agen nefroprotektif pendamping, meskipun belum dapat langsung direkomendasikan untuk penggunaan klinis. Oleh karena itu, diperlukan penelitian lanjutan yang mencakup evaluasi panel biomarker stres oksidatif yang lebih komprehensif serta uji toksisitas subkronik guna memastikan keamanan penggunaan jangka panjang sebelum aplikasi klinis dapat dipertimbangkan.

Penelitian ini memiliki keterbatasan, yaitu tidak dilakukannya pengukuran parameter stress oksidatif yang dapat memberikan gambaran lebih komprehensif mengenai mekanisme kerja ekstrak buah kopi. Oleh karena itu, penelitian selanjutnya disarankan untuk mengkaji parameter biokimia tambahan guna memperkuat pemahaman mengenai mekanisme nefroprotektif yang terlibat.

Kesimpulan

Ekstrak buah kopi (*Coffea arabica* L.) menunjukkan efek nefroprotektif pada tikus yang diinduksi gentamisin, ditandai dengan penurunan kadar interleukin-6 (IL-6) serum yang signifikan pada dosis 200 dan 400 mg/kgBB serta perbaikan gambaran histopatologi ginjal secara dosis-respon. Dosis 400 mg/kgBB memberikan efek protektif paling optimal. Temuan ini menunjukkan potensi ekstrak buah kopi sebagai agen nefroprotektif alami terhadap kerusakan ginjal akibat obat nefrotoksik.

Referensi

- [1] Mait, G.; Nurmansyah, M.; Bidjuni, H. Gambaran Adaptasi Fisiologis Dan Psikologis Pada Pasien Gagal Ginjal Kronis Yang Menjalani Hemodialisis Di Kota Manado. *J. Keperawatan* **2021**, *9*, 1, doi:10.35790/jkp.v9i2.36775.
- [2] Ifmaily, I.; Irwandi, I.; Warni, E.F. Uji Efek Nefroprotektif Ekstrak Kulit Buah Mangga Arumanis (*Mangifera Indica* L) Secara In Vivo Diinduksi Gentamisin. *J. Pharm. Heal. Res.* **2023**, *4*, 1–8, doi:10.47065/jharma.v4i1.3075.
- [3] Bencheikh, N.; Bouhrim, M.; Kharchoufa, L.; Kamaly, O.M. Al; Mechchate, H.; Es-Safi, I.; Dahmani, A.; Ouahhoud, S.; El Assri, S.; Eto, B.; et al. The Nephroprotective Effect of Zizyphus Lotus L. (Desf.) Fruits in a Gentamicin-Induced Acute Kidney Injury Model in Rats: A Biochemical and Histopathological Investigation. *Molecules* **2021**, *26*, doi:10.3390/molecules26164806.
- [4] Waruwu, T.P.; Lubis, A.A.; Yunus, M. (Piper Betle L .) PADA TIKUS JANTAN YANG DIINDUKSI GENTAMISIN. **2025**, *9*, 5115–5121.
- [5] Ajhar, N.M.; Meilani, D. Skrining Fitokimia Dan Uji Aktivitas Antioksidan Dari Ekstrak Etanol Biji Kopi Arabika (*Coffea Arabica*). *Pharma Xplore* **2020**, *5*, 34–40.
- [6] Alamri, E.S.; Bayomy, H.M.; Hussein, M.A.M.; Ozaybi, N.A.; Almasoudi, S.E.; Zidan, N.S.; Albalwi, R.A.; Atteia, H.H.; EL-Ezaly, F.M. Nanoemulsions of Phoenix Dactylifera L. (Decaffeinated) and Coffea Arabica L. Extracts as a Novel Approach for the Treatment of Carbon Tetrachloride-Mediated Liver Fibrosis. *Antioxidants* **2024**, *13*, doi:10.3390/antiox13030355.
- [7] Kopon, A.M.; Baunsele, A.B.; Boelan, E.G. Skrining Senyawa Metabolit Sekunder Ekstrak Metanol Biji Alpukat (*Persea Americana* Mill .) Asal Pulau Timor Americana. **2020**, *5*, 43–52.
- [8] Leta, B.; Kenenisa, C.; Wondimnew, T.; Sime, T. Evaluation of Renoprotective Effects of Our Locally Grown Green Coffee Beans against Cisplatin-Induced Nephrotoxicity in Swiss Albino Mice. *Int. J. Nephrol.* **2021**, *2021*, doi:10.1155/2021/2805068.
- [9] Mishra, P.; Mandlik, D.; Arulmozhi, S.; Mahadik, K. Nephroprotective Role of Diosgenin in Gentamicin-Induced Renal Toxicity: Biochemical, Antioxidant, Immunological and Histopathological Approach. *Futur. J. Pharm. Sci.* **2021**, *7*, doi:10.1186/s43094-021-00318-z.
- [10] Sawhney, S.K.; Singh, M.; Puri, D.; Hazarika, S.; Mishra, A. Nephroprotective Activity of Dibenzo- α -Pyrone Derivatives in Gentamicin-Induced Nephrotoxicity and Oxidative Stress in Rats. **2024**, *58*, 618–623, doi:10.5530/ijper.58.2.69.

- [11] Fadira, N.; Alkhairi, A.; Yunus, M. ORIGINAL ARTICLE Nephroprotective Effect of Garlic (*Allium Sativum L.*) Ethanol Extract on Rifampicin- Induced Rats Efek Nefroprotektif Ekstak Etanol Bawang Putih (*Allium Sativum L.*) Pada Tikus Yang Diinduksi Rifampicin Abstrak Pendahuluan. **2025**, *8*, 1698–1712.
- [12] Cahyani, E.D.; Prasetya, R.A.; Ma, I.; Nanda, D.; Widia, T.; Sri, T. In Vivo Nephroprotective Effect of Herbal Plants towards Gentamicin - Induced Nephrotoxicity : A Literature Review Kajian Literatur Efek Nefroprotektif Tanaman Herbal Terhadap Nefrotoksisitas Yang Diinduksi Gentamisin Secara in Vivo Farmasi Surabaya , Surabaya , Indonesia Intisari Pengobatan Infeksi Bakteri Gram Negatif Dan Bakteri Endokarditis Seperti Misalnya Infeksi Di Tubulus Proksimal Setelah Difiltrasi Di Glomerulus (Lintong et Al . , 2013). Akumulasi Gentamisin Dalam Sel Dapat Menyebabkan Terjadinya Peningkatan Reactive Oxygen Species (ROS) Sel Dan Ginjal Mengalami Nekrosis (Sujono & Rizki , 2020). Respon Tubuh Untuk Menangkal Vitamin E Dapat Terganggu Jika Dikonsumsi Oleh Orang Dengan Gangguan Liver Dan Empedu . Absorpsinya (Ungurianu et Al . , 2021). Oleh Karena Itu , Diperlukan Sumber Antioksidan Eksogen Dapat Melindungi Ginjal Dari Nefrotoksisitas Gentamisin . Artikel Ini Diharapkan Akan Memberikan Gambaran Penelitian Terbaru Dalam Rentang Sepuluh Tahun Terakhir Terkait Efek Nefroprotektif Beberapa Tanaman Herbal Pada Kerusakan Ginjal Yang Diinduksi Oleh Gentamisin Secara in Vivo . **2022**, *18*, 178–191.
- [13] Rabey, H.A. El; Rezk, S.M.; Sakran, M.I.; Mohammed, G.M.; Bahattab, O.; Balgoon, M.J.; Elbakry, M.A.; Bakry, N. Green Coffee Methanolic Extract and Silymarin Protect against CCl₄-Induced Hepatotoxicity in Albino Male Rats. **2021**, 1–11.
- [14] Boonphang, O.; Ontawong, A.; Pasachan, T.; Phatsara, M. Antidiabetic and Renoprotective Effects of *Coffea Arabica* Pulp Aqueous Extract through Preserving Organic Cation Transport System Mediated Oxidative Stress Pathway in Experimental. **2021**, 1–15.